



Neste boletim ano 8 nº22 comunicamos a manutenção da certificação do grupo da Hemodinâmica e Cardiologia Invasiva como centro de treinamento profissional reconhecido pela Sociedade Brasileira de Hemodinâmica e Cardiologia Invasiva e admitimos o Dr. Renato Sanchez Antonio como médico residente em formação especializada, que já nos traz revisão das indicações clínicas e valorização diagnóstica dos procedimentos de biópsia endomiocárdica.

Pelos Drs. César Franco de Souza e José Fábio Fabris Junior foram feitas recomendações baseadas em evidências da possibilidade de recanalização tardia de artérias coronárias ocluídas no infarto agudo do miocárdio, bem como a utilização racional de tipos de heparina nas síndromes coronárias agudas comparando desfechos e complicações hemorrágicas em pacientes tratados clinicamente ou com estratégia invasiva.

## UNIDADES

### Santa Casa de Ribeirão Preto



Equipe:

Drs. José Luis Attab dos Santos,  
Clemente Greguolo e  
José Fábio Fabris Junior

Av. Saudade, 456 - Campos Elíseos - Cep: 14085-000 - Ribeirão Preto SP  
Fone: (16) 3635-9668 - Fax: (16) 3635-9848 - e-mail: [hci@hci.med.br](mailto:hci@hci.med.br)

### Hospital e Maternidade São Lucas




Equipe:

Drs. José Luis Attab dos Santos,  
Clemente Greguolo  
e José Fábio Fabris Junior

R. Bernardino de Campos, 1426 - Cep: 14055-130 - Ribeirão Preto SP  
Fone Fax: (16) 3607-0182 / 3607-0179 - e-mail: [hci@hci.med.br](mailto:hci@hci.med.br)

### Hospital das Clínicas Samuel Libânio



Equipe: Drs. Alan Nascimento Paiva,  
Carlos Henrique Raggiotto,  
José Luis Attab dos Santos,  
Clemente Greguolo,  
José Fábio Fabris Júnior  
e Vicente Paulo Resende Júnior

Av. Prefeito Sapucaí, 109 - Cep.: 37550-000 - Pouso Alegre MG  
Fone/Fax: (35) 3449-2186 - (35) 3449-2187 - e-mail: [alan@hci.med.br](mailto:alan@hci.med.br)

### Amecor - Hospital do Coração



Equipe:

Drs. Jorge de Camargo Neto,  
Leandro Coumbis Mandaloufas  
e Rubens Dario de Moura Junior

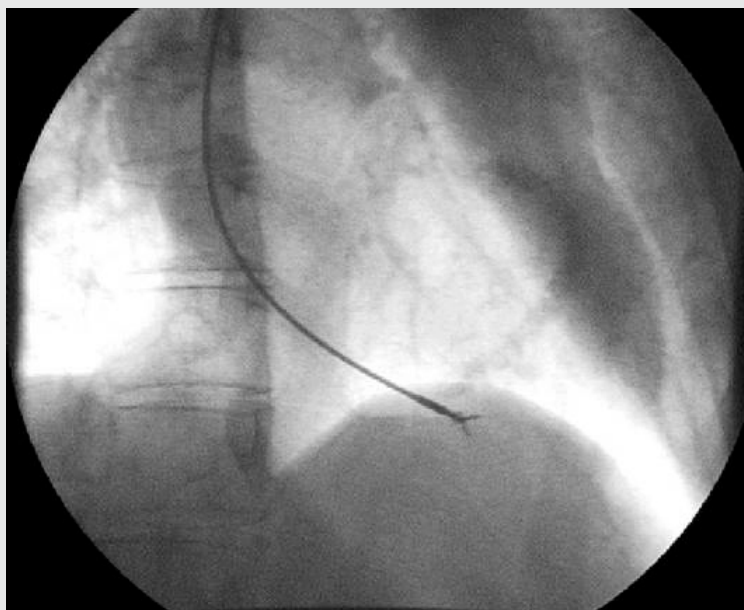
Av. Rubens de Mendonça, 898 - Cep.: 78008-000 - Cuiabá MT  
Fone: (65) 3612-7053 - Fax: (65) 3624-3300 - [hemocor@hci.med.br](mailto:hemocor@hci.med.br)



### Santa Casa de São Sebastião do Paraíso

Equipe: Drs. José Luis Attab dos Santos, Clemente Greguolo e José Fábio Fabris Júnior.

Praça: Com. João Pio Figueiredo Westin, 92 - Caixa postal 50  
CEP: 37.950-000 - São Sebastião do Paraíso-MG - Fone: (35) 3539-1304  
e-mail: [naiarahci@yahoo.com.br](mailto:naiarahci@yahoo.com.br) / [ssparaíso@hci.med.br](mailto:ssparaíso@hci.med.br)



## Biópsia endomiocárdica do ventrículo direito

**A** biópsia endomiocárdica do ventrículo direito é um procedimento utilizado na elucidação diagnóstica das fases evolutivas de agressões multifatoriais ao tecido miocárdico seja para avaliação do grau de inflamação aguda ou de reparação fibrosa crônica. É realizada nos laboratórios de hemodinâmica, sob anestesia local, com punção de veia jugular e avanço do biótomo até o ventrículo direito com retirada de fragmentos miocárdicos que são analisados por técnicas imunocitoquímicas e de biologia molecular, permitindo identificar sequências genômicas de DNA ou RNA viral e antígenos de histocompatibilidade envolvidos

na etiopatogenia das lesões miocárdicas.

As indicações clínicas são feitas para excluir ou confirmar etiologia comuns nas miocardiopatias decorrentes de processos infecciosos (virais), tóxicos (álcool, drogas antineoplásicas), metabólicos (mucopolissacaridoses, amiloidose, hemocromatose) autoimunes (lúpus eritematoso sistêmico, poliarterite nodosa, esclerodermia, arterites de células gigantes), degenerativos (periparto, familiar) especialmente quando associados a sintomas agudos de insuficiência cardíaca refratária a tratamento clínico, piora da fração de ejeção em pacientes transplantados e em uso de agentes imunossupressores.

A fim de padronizar os achados histológicos das miocardites foi elaborada a classificação de Dallas que permite o reconhecimento diagnósticos de atividade inflamatória:

Grau 1: presença de infiltrado linfocitário com miocitólise (miocardite ativa).

Grau 2: presença de infiltrado linfocitário sem miocitólise (forma borderline).

Grau 3: ausência de ativação inflamatória (miocardite inativa).

Assim, através da Biópsia endomiocárdica pode-se fazer correlação clínico-patológica das fases evolutivas das miocardites bem como avaliação da resposta terapêutica de pacientes em seguimento clínico.

CADASTRE-SE NO SITE E RECEBA CONTEÚDO GRATUITAMENTE NO SEU EMAIL



[www.HCI.med.br](http://www.HCI.med.br)



## Devemos recanalizar uma artéria ocluída por mais de 24h de forma rotineira?

**A** abordagem percutânea de uma artéria persistentemente ocluída por mais de 24h foi avaliada em um grande estudo apresentado no AHA em 2006, o OAT (Occluded Artery Trial), com seguimento médio de 2,9 anos.

Este estudo incluiu cerca de 2200 pacientes com apresentação tardia de infarto do miocárdio (submetidos à angiografia entre 3-28 dias), incluindo aqueles com FEVE <50%, assintomáticos ou oligossintomáticos, sem evidências de isquemia miocárdica severa, com lesões uni ou biarteriais e sem obstruções em TCE.

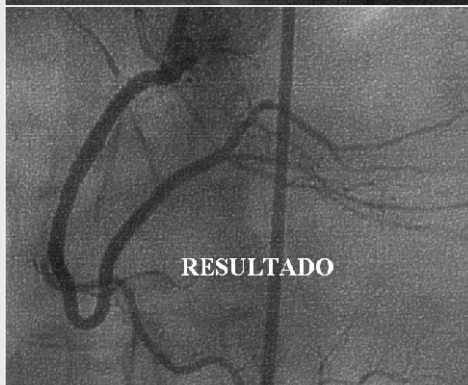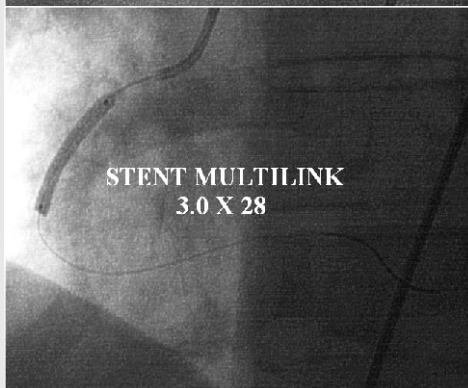
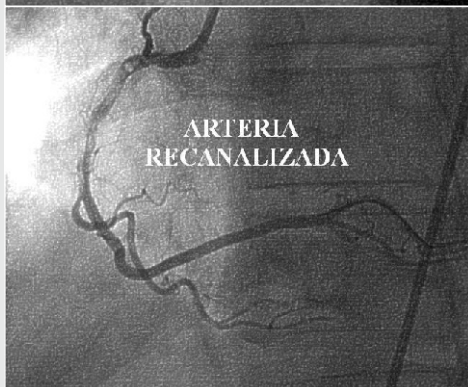
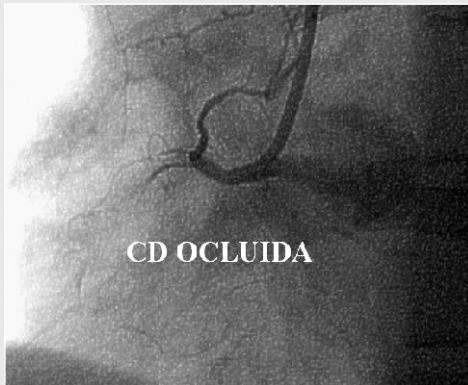
Foram, então, randomizados a serem submetidos à intervenção coronária percutânea (ICP) associada a tratamento clínico X tratamento clínico otimizado apenas (AAS, tienopiridínico, betabloqueadores, IECA, hipolipimiantes, anticoagulantes, se necessário).

A ICP não se mostrou efetiva em reduzir eventos cardíacos combinados de morte, reinfarto e ICC CFIV quando comparada com tratamento clínico isolado (end point primário), 17,2% X 15,6% - p=0,20. Inclusive, houve maior tendência a reinfarto no grupo ICP, 6,9% X 5,0% - p=0,08.

Recentemente, foi publicada uma análise do seguimento tardio deste estudo (5,8 anos), na qual a ausência de benefício da ICP sobre o tratamento conservados permanece evidente.

Embora as principais diretrizes norte-americanas, europeias e brasileiras colocam como classe III, ou seja, contraindicada a abordagem percutânea neste cenário, os intervencionistas, inclusive os norte-americanos, insistem em praticá-la.

Entretanto, algumas considerações críticas devem ser feitas: este estudo não incluiu pacientes com evidências de isquemia miocárdica severa (espontânea ou induzida), ICC CF III/IV NYHA, padrão obstrutivo triarterial, lesão em TCE, VE com função contrátil global conservada. A utilização de stents farmacológicos foi muito baixa (8%) e, uma vez que a oclusão total é preditor de taxa de reestenose mais elevada, uma maior utilização destes dispositivos poderia, talvez, influenciar nos resultados.



## TERAPIA COM HEPARINAS NAS SÍNDROMES CORONARIANAS AGUDAS (SCA)

as terapias, sendo cada vez mais raro as análises controladas por placebo e imprecisão nos limites da chamada "margem de não inferioridade".

Esta mesma diretriz alerta que apesar de classificar como classe I algumas estratégias anticoagulantes, a preferência por uma estratégia particular é pouco clara. Deve-se levar em consideração nas escolhas da terapia anticoagulante fatores como: equivalência de eficácia, risco de sangramentos, custos, familiaridade local com os regimes de doses (particularmente se angioplastia é planejada), antecipação de cirurgia e possibilidade de reversão do efeito anticoagulante em caso de sangramentos.

Vários trabalhos comparam a heparina não fracionada (HNF) com as heparinas de baixo peso molecular (HBPM) nos vários cenários das SCA.

Quando agrupados em metanálise, apontam para a superioridade da HBPM (enoxaparina) sobre a HNF, nos desfechos compostos por IAM e morte aos 30 dias.

Existe no entanto a necessidade de análise distinta entre os pacientes em SCA que serão ou não submetidos a estratégia invasiva.

No "braço" do tratamento não invasivo é mais clara a indicação da terapia anticoagulante ideal e a preferência na ordem para o uso de fondaparinux, enoxaparina e HNF.

No tocante a duração do tratamento, parece razoável a administração de doses plenas durante o período de internação ou até o 8º dia, indicação de consenso no infarto agudo com supra ST.

Já nos pacientes encaminhados a terapia intervencionista, algumas observações são necessárias, como relatado da atual diretriz americana de intervenção coronária percutânea (ACCF/AHA/SCAI-2011).

Com classe de recomendação I, indica-se o uso de HNF (nível evidência C) e bivalirudina (nível evidência B); e de enoxaparina (IIb, B) e contraindica-se o uso de fondaparinux durante angioplastia (III, C).

Pacientes já em uso de HBPM, encaminhados a angioplastia devem manter seu uso. Tendo sido administrado pelo menos duas doses plenas (1 mg/Kg), sendo a última dose a menos de 8h, não há necessidade de dose adicional. Entre 8 e 12h, dose adicional de 0,3mg/Kg e última dose plena a mais de 12h, administração de 0,5 a 0,75 mg/Kg no momento da angioplastia.

A retirada da bainha arterial deve respeitar 8h da última dose plena e se necessária a reintrodução 8h após a retirada da bainha.

Importante ressaltar que quando do uso de enoxaparina é necessária a correção da dose pela idade e função renal, sendo assim pacientes com idade > 75 anos deverão ter doses reduzidas para 0,75mg/Kg-12/12h e os com clearance de creatinina menor 30ml/min para 1mg/Kg-1x ao dia.

Formalmente contraindicado (classe III) é a chamada "mistura de heparinas" quando no mesmo paciente é administrado HNF e HBPM durante a mesma internação. Neste caso existe aumento no número de sangramento maior e consequentemente de morte.

Portanto a busca por um regime anticoagulante ideal permanece em investigação, sendo o advento da bivalirudina e o uso crescente da via radial importantes avanços no grupo de pacientes encaminhados a intervenção coronária percutânea.